ZUR CASUISTIK

DER

MUSKULÄREN MAKROGLOSSIE.

INAUGURAL-DISSERTATION

ZUR

ERLANGUNG DER DOCTORWÜRDE

EINER

HOHEN MEDICINISCHEN FACULTÄT

DER

KGL. BAYER. LUDWIG-MAXIMILIANS-UNIVERSITÄT
ZU MÜNCHEN

VORGELEGT VON

CARL HELBING,

CANDIDAT DER MEDICIN AUS FÜRTH.

DRUCK VON B. G. TEUBNER IN LEIPZIG.

1896.

Referent: Obermedicinalrath Prof. Dr. Bollinger.

MEINER THEUREN MUTTER

IN LIEBE UND DANKBARKEIT

GEWIDMET.

Digitized by the Internet Archive
in 2026

https://archive.org/details/IA41534912_0052

Zur Casuistik der muskulären Makroglossie.

Aus der kgl. Universitäts-Kinderklinik des Herrn
Prof. H. v. Ranke in München.

Von

Carl Helbing.

Die erste eingehendere Beschreibung des unter dem Sammelnamen „Makroglossie“ bekannten Krankheitsbildes verdanken wir de Leuw, der in seiner Dissertation 69 Fälle aus der Literatur sammelte. Man muss sich jedoch hüten, alle diese Beobachtungen zu der Makroglossie zu rechnen, da eine grosse Anzahl derselben einer wissenschaftlichen Kritik nicht Stand hält.

Nicht wenige Fälle werden zur Makroglossie gezählt, bei welchen die Vergrösserung der Zunge durch eine Quecksilbervergiftung bedingt ist. Trotzdem sind schon in der erwähnten Arbeit, was das makroskopische Verhalten, ferner die durch die Zungenvergrösserung bedingten secundären Erscheinungen am Gesichtsschädel, und endlich die Therapie betrifft, äusserst ausführliche Angaben über die Makroglossie gegeben. Recht wenig bieten sie uns jedoch hinsichtlich der pathologischen Anatomie.

Darnach war der Befund negativ in einem von Rey[1]) mitgetheilten Fall, wo die nach der Operation ausgeführte Untersuchung keine Veränderung des Zungengewebes ergab, sondern es sich nur um eine Vermehrung desselben handelte. In zwei Fällen [von Harris[2]) und Nevermann[3])] wird eine sehr starke Induration der Zunge als pathologischer Befund erwähnt, während in dem von de Leuw beschriebenen die Venen stark erweitert waren. Neun Jahre später wurden

---

1) Révue med. Mars 1835, ferner Magazin der ausländ. Literatur d. ges. Heilkunde von Gerson und Julius. Hamburg 1835.

2) American Journal of Medical Sciences Vol. XV.

3) Gräfe und Walthers, Journal de Chirurgie.

gleichzeitig über denselben Gegenstand Untersuchungen mit ganz verschiedenem Resultat veröffentlicht.

C. O. Weber (126) [1]) fand an einem behufs Heilung der Makroglossie excidirten Stück der Zungenspitze, dass, abgesehen von einer stärker entwickelten Bindegewebsschicht an der Unterfläche der Zunge, kein Gewebe, weder Fett, noch Bindegewebe, noch Gefässe das andere überwog, sodass die mikroskopischen Präparate ganz das Aussehen von solchen aus einer normalen Zunge hatten. Auch die Dicke der einzelnen Muskelfasern zeigte keine Abweichung, sondern schwankte zwischen 16—50 Mikra.

Anschliessend an diesen Artikel berichtete Virchow (123 a) über zwei Fälle, deren Befund in directem Widerspruch mit dem eben erwähnten stand.

In beiden constatirte der Verfasser eine Vergrösserung der Gefässe, insbesondere eine Erweiterung und Verdickung der Arterien und eine Zunahme des Bindegewebes. Beide zeigten auf Durchschnitten cavernöses Gewebe; in dem einen Fall waren die Maschenräume von einer gelblichen Flüssigkeit gefüllt, die stellenweise geronnen war, in dem andern enthielten sie Blut. Zwischen den einzelnen Balken, von welchen die Maschenräume gebildet wurden, waren die Muskelbündel erhalten, zeigten eine schöne Querstreifung und waren nur in dem einen Fall etwas schmal. Die Hohlräume wurden von Virchow als dilatirte Lymph- resp. Blutgefässe gedeutet. Die Veränderung betrifft also in diesen beiden Fällen nur das interstitielle Gewebe der vergrösserten Zunge, während in dem von C. O. Weber beobachteten alle Gewebe des Organs die gleiche Hyperplasie zeigen.

Die Beobachtungen der beiden Forscher sind von grundlegender Bedeutung für die Lehre von der pathologischen Anatomie der Makroglossie geworden, indem weitere Mittheilungen zur Evidenz erwiesen haben, dass diese zwei verschiedenen Formen gewissermaassen die Endglieder einer Reihe von Uebergangsformen bilden, die bei der Makroglossie zur Beobachtung gekommen sind.

Bei dem Versuch, die bis jetzt bei dieser Zungenveränderung erhobenen mikroskopischen Befunde einzutheilen, dürfte es vielleicht am gerathensten sein, folgende drei Formen aufzustellen:

Die erste wäre die, bei welcher die Vergrösserung der Zunge nur durch Vermehrung des interstitiellen Gewebes bedingt ist. Dieser Process kann mit und ohne Atrophie des eigentlichen Zungenparenchyms einhergehen. Betheiligt sich nur das Bindegewebe an der Hyperplasie, so wäre die Erkrankung als Bindegewebshyperplasie der Zunge zu bezeichnen. Sind jedoch die Gefässe innerhalb des dann auch meist vermehrten Bindegewebes zahlreicher oder erweitert, so wäre der Ausdruck „cavernöses Angiom“ oder „Tele-

---

1) Die eingeklammerten Zahlen beziehen sich auf das beigefügte Literaturverzeichniss.

angiectasie“ der Zunge am Platz. Sind es die Lymphräume und Lymphgefässe, die eine Vermehrung oder Erweiterung zeigen, so sollte man von einem Lymphangiom oder Lymphangiectasia linguae sprechen. Jedenfalls ist es nicht zutreffend, eine Lymphstauung und consecutive Erweiterung der Lymphbahnen als Lymphangiom zu bezeichnen, wie dies Wegner (127) in seiner Eintheilung der Lymphgefässgeschwülste thut. Im einzelnen Fall wird es sehr schwierig sein, sich für eine Vermehrung oder nur für eine Erweiterung der Blut- resp. Lymphgefässe auszusprechen, und an diesem Umstand liegt es auch, dass die Befunde bei der durch Betheiligung des Gefässsystems entstehenden Zungenvergrösserung in diesem Sinn verschieden gedeutet worden sind.

Dahl (84) beschreibt einen Fall von Makroglossie, bei welchem unter einander anastomosirende, mit Endothelzellen ausgekleidete Hohlräume vorhanden waren, deren Inhalt theils aus rothen Blutkörperchen, theils aus abgeschuppten Endothelzellen, theils aus homogenen, hyaline Reaction gebenden Massen bestand.

Offenbar handelt es sich hier um eine Mischform und Dahl bezeichnet mit Recht diese Zungenaffection als Hämolymph-angiectasia anastomotica linguae.

Zweitens kann die Vergrösserung der Zunge durch eine Hyperplasie aller die Zunge zusammensetzenden Gewebsbestandtheile bedingt sein.

In einer dritten Reihe von Fällen endlich handelt es sich nur um eine Vermehrung des eigentlichen Parenchyms der Zunge; hierbei können die einzelnen Muskelfasern ihr gewöhnliches Volumen beibehalten, es ist dann nur eine Vermehrung der einzelnen Elemente, eine reine Hyperplasie der Muskulatur vorhanden, oder die einzelne Muskelfaser weist eine Vergrösserung auf, sodass man von einer wahren muskulären Hypertrophie der Zunge sprechen muss.

Die beiden zuletzt genannten Arten, die man kurz als muskuläre Makroglossie bezeichnen kann, sind die weitaus selteneren, sodass ich nur 24 Fälle in der Literatur finden konnte. Auch kommen sie nicht häufig in der eben geschilderten reinen Form zur Beobachtung.

Ein von Herrn Professor v. Ranke mir zur Beschreibung gütigst überlassener Fall von congenitaler Makroglossie bietet manches Interesse, insofern er diesen selteneren, histologischen Befund aufwies und ausserdem mit einer Hemmungsbildung am Darmtractus combinirt war. Bevor ich jedoch auf diesen Fall näher eingehe, sei mir gestattet, die in der Literatur angeführten Beobachtungen über Hyperplasie aller Zungengewebsbestandtheile und über Hyperplasie und Hypertrophie der Zungenmuskulatur vorauszuschicken, soweit sich deren Diagnose auf eine anatomische Untersuchung stützt.

Der erste hierher gehörige Fall ist der schon oben erwähnte, von Rey beschriebene.

Es handelte sich um ein 14jähriges Mädchen, das seit seinem dritten Lebensjahr eine vergrösserte Zunge besass. In der letzten Zeit zeigte das Organ ein mehr progressives Wachsthum und war so gross geworden, dass ein 4 Zoll langes und 3 Zoll breites Stück aus dem Munde hing. Die Zähne des Unterkiefers waren durch den permanenten Druck etwas schräg nach aussen gerichtet. Die Untersuchung des amputirten Stücks ergab keine Veränderung des Zungengewebes.

Wagner (125) giebt in einem Fall von Hypertrophie der Zunge bei einem 6 Wochen alten Knaben keinen genaueren Aufschluss als die Worte: „Die mikroskopische Untersuchung des durch Keilexcision entfernten Stücks bestätigte die Diagnose der reinen Hypertrophie der Zunge.“

Bei Humphry (98) wird von einer 46jährigen Frau berichtet, deren Zunge anfangs normal gewesen sein soll und erst im Kindesalter zu wachsen anfing. Der amputirte Theil zeigte, dass fast alle Gewebe an der Vergrösserung der Zunge Antheil hatten. Das Bindegewebe und die Muskulatur waren normal, die Muskelfasern zeigten das gewöhnliche Aussehen.

Recht genaue Anhaltspunkte giebt uns der von C. O. Weber beschriebene Fall, dessen Befund schon oben erwähnt ist. Von Interesse ist vielleicht hier noch die Entstehung des Leidens; dasselbe wird von dem 21jährigen Manne auf Krämpfe zurückgeführt, an welchen er in seinem 14. Jahr 5 Wochen lang gelitten hatte.

Im gleichen Jahre operirte Sédillot (118) einen 9jährigen Knaben, dessen Zunge seit seinem 5. Lebensjahr ein stärkeres Wachsthum aufwies. Die mikroskopische Untersuchung ergab auch hier eine gleichmässige Vermehrung aller die Zunge zusammensetzenden Gewebe.

Bei einem 6 Wochen alten Kind entfernte Busch (83) durch Keilexcision eine aus mehreren Höckern bestehende Geschwulst der Zunge, deren Entstehung theils auf eine Vermehrung des Bindegewebes, theils auf eine solche der Muskelmasse zurückzuführen war.

Rotinianz (117) betont ebenfalls in einem Fall von Makroglossie, die einen achtjährigen, in seinem sonstigen Befinden durchaus nicht gestörten Knaben betraf, dass das excidirte Stück keine Veränderung zeigte, und es sich nicht ohne Weiteres entscheiden liess, ob das Bindegewebe oder die Muskulatur vermehrt war. Die Untersuchung eines hypertrophischen Zungenstücks, das Günther (94) bei einem 2¼ Jahre alten Knaben entfernte, ergab den gleichen histologischen Befund. Aehnlich verhält sich der Fall von Lambl (101), wo eine Vermehrung des Bindegewebs constatirt wurde, und auch die Muskulatur selbst neugebildet erschien. Ferner gehören hierher noch die Beobachtungen von Buhl (82), Paget (112), Gayraud (90), Valenta (122) und Bardeleben (79b) (Grohe). Erst kürzlich beschrieb Eickenbusch (86) zwei Fälle von Makroglossie, von denen der eine ganz das Bild einer muskulären bot. Die Vergrösserung der Zunge fiel hier schon unmittelbar nach der Geburt des Mädchens in die Augen, von da ab zeigte sie ein langsames gleichmässiges Wachsthum. Der mikroskopische Befund eines excidirten Keils ergab sowohl eine Vermehrung als auch eine Vergrösserung der muskulären Elemente; die Breite der Muskelfasern übertraf die einer normalen von einem etwas älteren Kind stammenden Zunge um etwa ⅓. Zwischen diesen verbreiterten Muskelfasern war das Bindegewebe völlig geschwunden. Andere Anomalien wies das Kind nicht auf. Diesen Fällen schliesst sich, was den histologischen Befund bei der Makroglossie betrifft, der Fall V von Maas (106) an. Das Resultat

der Untersuchung, das auch Wegner (127) später bestätigte, war folgendes: „Es zeigte sich eine reine Hyperplasie sämmtlicher die Zunge zusammensetzender Gewebe, somit auch der Muskeln. Ueberall boten die Durchschnitte makroskopisch wie mikroskopisch den Anblick normalen Zungengewebes. Es beruht also die Vergrösserung auf einer reinen Hyperplasie der Zungensubstanz.“ Doch zeichnet sich jene Affection, die einen zweimonatlichen Knaben betraf, dadurch vor den andern aus, dass die Hypertrophie der Zunge lediglich eine linksseitige und Theilerscheinung einer Hypertrophie der gesammten linken Körpermuskulatur war.

Dieses Krankheitsbild bildet den Uebergang zu einer Reihe von in dem letzten Decennium gemachten Beobachtungen von congenitaler Makroglossie. Die erste einschlägige Mittheilung verdanken wir Bruck (81), welcher bei einem zehnmonatlichen Mädchen eine congenitale, mit Idiotie und hochgradiger allgemeiner Muskelhypertrophie verbundene Makroglossie beschreibt. Die Möglichkeit, dass in mancher der früheren Beobachtungen diese allgemeine Muskelhypertrophie wohl bestand, aber übersehen wurde, hält Bruck für sehr wahrscheinlich, nachdem er bei dem durch Fehleisen (87) früher publicirten Fall, der ebenfalls ein mit diesem Leiden geborenes Mädchen betraf, nachträglich noch eine damals nicht beschriebene allgemeine, über den Rumpf und Extremitäten sich erstreckende Muskelhypertrophie und eine, wenn auch nur mässige Idiotie feststellen konnte. In dem Fall von Bruck ergab die mikroskopische Untersuchung der Zunge, dass dieselbe nur aus Muskelgewebe bestand. Es zeigte sich weder eine pathologische Vermehrung des interstitiellen Gewebes noch irgend welche Zeichen, die für degenerative Processe in den Muskelfasern hätten sprechen können. In dem Fall von Fehleisen wurde die Excision eines Muskelstücks zur Erhärtung der Diagnose verweigert; die bei diesem Kind constatirte herabgesetzte elektrische Erregbarkeit der Nerven und Muskeln spricht aber mehr für eine Pseudohypertrophie.

In der Vermuthung, dass auch in einem Theil der früheren Fälle eine solche Combination mit allgemeiner Muskelhypertrophie bestand, wird man auch durch die Arbeiten von Felsenthal (88) und Baginsky (78) bestärkt.

Letzterer macht uns mit zwei Fällen bekannt, die mit dem Bruck'schen grosse Aehnlichkeit haben. Bei ihnen war die sehr starke Vergrösserung der Zunge ebenfalls nur eine Theilerscheinung einer Hypertrophie der gesammten Körpermuskulatur. Neben der congenitalen Makroglossie bestanden deutliche Zeichen von Kretinismus und congenitaler Rachitis, die bei dem einen Kind in „dem Offenbleiben der beiden Fontanellen, der Weichheit der Hinterhauptsschuppe und dem Einsetzen schwererer laryngospastischer Attaquen“ ihren Ausdruck fand, bei dem andern nur aus der grossen Fontanelle und der verspäteten Zahnentwickelung geschlossen werden konnte. Eine mikroskopische Untersuchung der Zunge war nur in dem einen Fall möglich und ergab eine reine Hyperplasie.

Mit diesen Beobachtungen deckt sich vollkommen der Fall Felsenthal's.

Das 1½ jährige Mädchen, dessen dicke und sehr breite Zunge stets aus dem Mund hervorragt, ist psychisch unentwickelt und ruft den Eindruck eines halbjährigen hervor. Auch hier ist die congenitale Makroglossie nur eine Theilerscheinung allgemeiner Muskelhypertrophie, und die Einziehung der Nasenwurzel deutet auf den Zusammenhang mit Kretinismus hin. Die Rachitis geht aus dem Offenbleiben der Fonta-

tanellen, der Craniotabes und der Verkrümmung der kurzen und dicken Extremitäten hervor.

Bei weiteren zwei von Baginsky beobachteten Kindern trat die Makroglossie nicht so sehr in den Vordergrund, ebenso unterschieden sie sich von den zuerst erwähnten graduell in der Ausbildung der psychischen Verblödung, während die Verbildungen am Skelett als rachitisch gedeutet werden mussten.

Von ganz besonderem Interesse ist der fünfte Fall von Baginsky.

Vier Wochen nach der Geburt fiel bei dem kräftigen Kind auf, dass die Ernährung und ebenso die Athmung durch die stets zwischen den Kiefern hervortretende grosse und dicke Zunge behindert waren. Das Kind gedieh, trotzdem es stets mit Frauenmilch ernährt wurde, nicht, magerte immer mehr ab und war zuletzt, da die Zunge immer massiger wurde, nicht mehr im Stande, die Brust zu nehmen. Von irgend welchen Störungen in der Psyche war bei dem Kinde nichts zu constatiren. Das Kind starb, vier Monate alt, an den Folgen eines schweren chronischen Magendarmkatarrhs, und bei der Section ergab sich, dass der Magen ganz ausserordentlich gross und besonders im Fundus sehr stark entwickelt war, ein Befund, der Baginsky schon veranlasst, hier nicht ein zufälliges Zusammentreffen dieser Anomalie mit Makroglossie anzunehmen, sondern ihn vielmehr daran denken lässt, dass „mit der Makroglossie fehlerhafte anatomische Bildungen im Intestinaltractus einhergehen".

Dieser Satz, der hier nur als Vermuthung ausgesprochen wird, findet durch einen Befund am Darmtractus seine Bestätigung, den ich an dem von mir zu beschreibenden Fall von Makroglossie erheben konnte.

Am 20. Januar 1895 wurde in der hiesigen Kinderklinik die damals fünf Monate alte Marie Koch aufgenommen. Die Anamnese ergab Folgendes: Patientin ist das erste Kind seiner Eltern; die Eltern leben und sind gesund. Seit Geburt hat Patientin eine bedeutend vergrösserte Zunge, die fast fortwährend aus dem Munde herausgestreckt wird, für kurze Zeit jedoch ganz in den Mund zurückgezogen werden kann. Das Organ soll früher noch etwas grösser gewesen sein und von Zeit zu Zeit zu- oder abnehmen. Die Aufnahme fester Nahrung geht ohne Beschwerden von Statten, ebenso wenn Flüssigkeit in den Mund gegossen wird; doch zieht Patientin schlecht an dem Gummimundstück der Flasche, obwohl das Kind an der Brust gut gesaugt haben soll. Im Uebrigen soll Patientin immer gesund gewesen sein. Die am nächsten Tag vorgenommene Untersuchung bot Folgendes: Der Ernährungszustand des Kindes ist ein guter, ebenso ist seine Entwickelung dem Alter entsprechend. Organbefund ergiebt nichts Besonderes. Weder die Extremitäten noch der Kopf zeigen in ihrer Configuration irgend eine pathologische Veränderung. Die Zunge ist in allen ihren Dimensionen vergrössert. Im Schlaf und wachen Zustand steht sie etwa 1½ cm aus dem Munde heraus. Dabei erscheinen die Zungenränder stark gewulstet und von blaurother Farbe. Die Mitte der Zunge ist in der Längsrichtung gegen die Ränder etwas vertieft. Beim Schreien erscheint das Organ zuweilen noch etwas grösser als im Ruhezustand. Rhagaden und Geschwüre sind nicht zu finden. Das Trinken aus der Flasche ist dem Kinde offenbar erschwert, es ist nicht einmal im Stande, aus einem

Gummimundstück mit enger Oeffnung Nahrung zu nehmen. Da man bei dem zarten Alter des Kindes eine Operation noch nicht für gerathen hielt, so wurde den Eltern der Bescheid gegeben, das Kind in einem halben Jahr wieder zu bringen. Schon am 1. Mai stellten sich die Eltern wieder mit dem Kind ein, das seither immer gesund und durch die langsam sich noch vergrössernde Zunge nicht in seiner Nahrungsaufnahme gestört gewesen sein soll. Jetzt ragt die Zunge ebenfalls im wachen Zustande und im Schlaf aus dem ständig geöffneten Mund hervor, kann jedoch nicht mehr vollständig in den Mund zurückgezogen werden. Die Schleimhaut der Zunge ist normal, nirgends sind Geschwüre oder Rhagaden sichtbar. Die Zunge ist nach allen Richtungen sehr gut beweglich und hindert das Mädchen keineswegs am Saugen. Bei Compressionsversuchen lässt sich das Volumen der Zunge für Momente in geringem Grad vermindern. Doch stellt sich beim Nachlassen des Drucks sofort die frühere Grösse und Gestalt wieder her. Das aus dem Mund hervorragende Stück der Zunge ist, von der Oberlippe bis zur Zungenspitze gemessen, 2 cm lang, direct an der Oberlippe 2,2 cm breit und etwa 2 cm dick.

In Chloroformnarcose werden mit einer feinen Paquelin-Platinnadel in den hervorragenden Zungentheil fünf tiefe Canäle eingebrannt, von denen jeder einzelne senkrecht in die Tiefe bis zur Unterseite der Zunge geht, eine Operationsmethode, die zuerst Helferich bei einem 3½jährigen Mädchen anwandte und die den Vortheil hat, dass der Blutverlust sehr gering ist und die Zunge keine Deformitäten erfährt.

Im Laufe desselben Tages ist Patientin anscheinend nur wenig durch die Operation behindert, saugt kräftig und anhaltend. Nach und nach schwillt die Zunge, die besonders in der Umgebung der Wundränder ein entzündliches Oedem und Röthung zeigte, wieder ab und die Schleimhaut zeigt Runzeln. Die Wundcanäle vereitern eine Woche nach der Operation, sodass sie zusammen jetzt nur ein einziges, grosses Geschwür darstellen. Die Zunge hat sich jetzt etwas verkleinert, namentlich der Dickendurchmesser zeigt eine Abnahme. Nach weiteren 14 Tagen ist Patientin im Stande, die Zunge fast ganz in den Mund zurückzuziehen. Während vor der Operation beim Saugen etwa 2½ cm der Zunge unbenutzt aus dem Munde herausgestreckt gehalten wurden, findet nun die Zunge beim Saugen vollständig Platz im Munde.

1½ Monate nach der Aufnahme starb das Kind an Masern und Croup. Die am folgenden Tag vorgenommene Section[1]) ergab neben einer starken Lebervergrösserung, einem geringen Hydrocephalus internus und der noch zu besprechenden Hemmungsbildung am Dickdarm, folgenden Zungenbefund: Der Umfang der Zunge ist etwa um das 2½ fache vergrössert. Die grösste Breite beträgt 4,3 cm, die Länge auf der Rückenfläche gemessen 9 cm, die Dicke 2,4 cm. Durchschnitte der Zunge in verschiedenen Regionen ergeben anscheinend normale, braunrothe Muskulatur; nirgends sind Maschenräume oder Cavernen sichtbar, die Schnittfläche erscheint nicht derber als normal. Die submaxillaren Lymphdrüsen sind nicht vergrössert. Von secundären Veränderungen am Gaumenbogen oder Unterkiefer ist nichts zu bemerken. Die Oberfläche zeigt weder eine Epithelverdickung, noch eine Vergrösserung der Papillen, die Zunge ist also anscheinend rein hyperplastisch, so dass sie für die eines Erwachsenen gehalten werden könnte, wäre der Dickendurchmesser nicht ein grösserer.

Im grossen Ganzen deckt sich das makroskopische Verhalten der Zunge mit dem mikroskopischen Befund. Eine grosse Anzahl von verschiedenen Stellen der Zunge entnommenen Längs- und Querschnitten bietet im Wesentlichen das gleiche Bild. Die Muskelfasern zeigen fast

1) Sections-Journal des Patholog. Instituts Nr. 419. 1895.

überall die Querstreifung sehr schön, nur an einigen Stellen fehlt dieselbe ganz und die Fasern haben eine homogene Beschaffenheit angenommen. Ebenso deutlich ist an den meisten die Längsstreifung; der Verlauf der Fasern ist häufig stark geschlängelt. Auf dem Querschnitt erscheinen sehr viele Muskelfasern eckig, indem sie sich in der Form

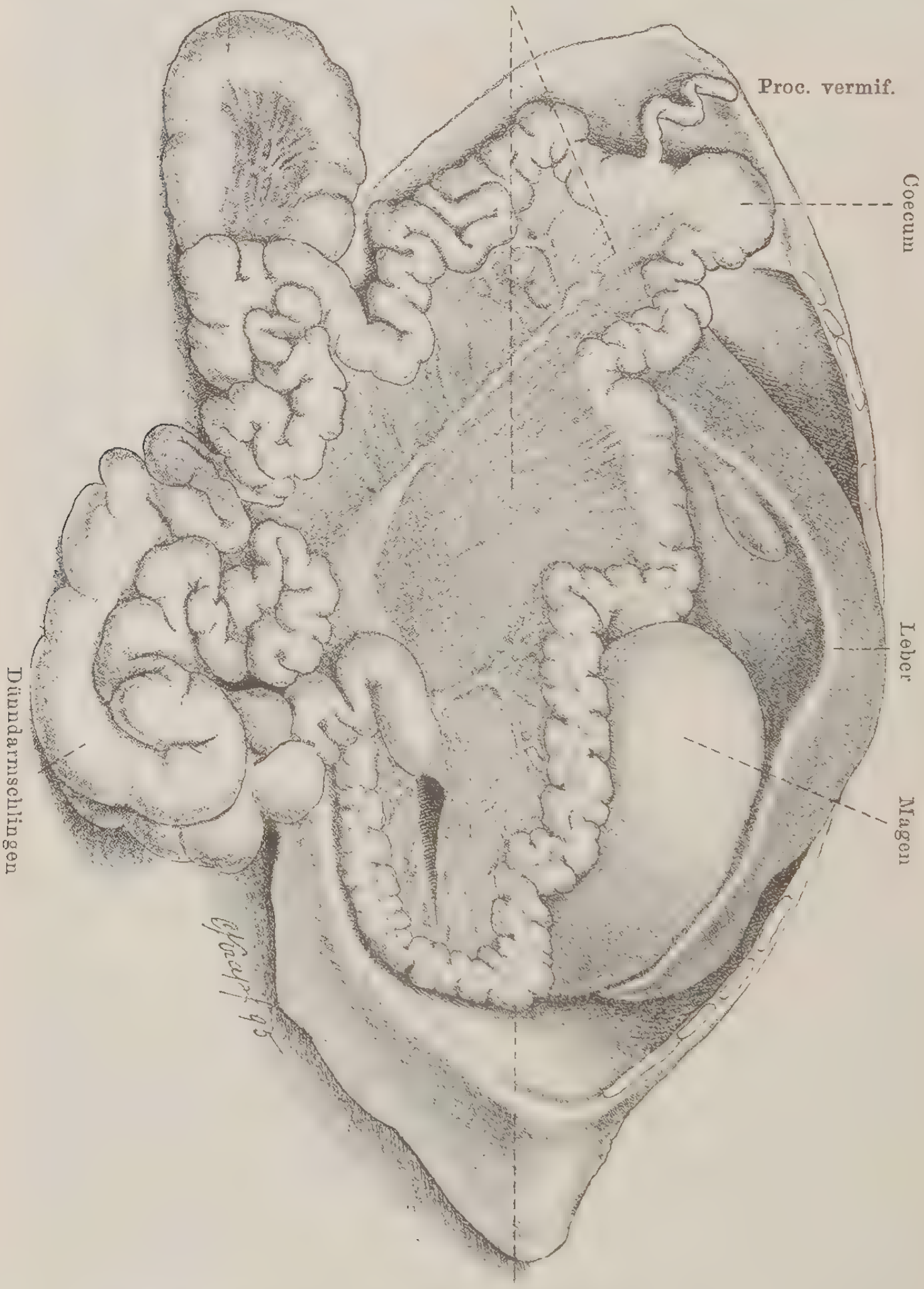

ihrer Umgebung anpassen, und sind, wie Messungen und Vergleiche mit der normalen Zunge eines gleichaltrigen Kindes ergeben haben, fast constant grösser. Während die Dicke bei der normalen Zunge zwischen 15 – 22 Mikra schwankte, ergab die Messung bei der Makroglossie durchschnittlich eine Dicke von 25 – 30 Mikra. Noch auffallender sind

die Schwankungen in der Dicke der Muskelfasern, die 10 — 48 Mikra dick waren, ein Befund, welchen die aus der normalen Zunge hergestellten Präparate nicht zeigten. An manchen Stellen, die auch im Interstitium noch zu besprechende Veränderungen zeigen, ist auf dem Querschnitt eine so hochgradige Volumsverminderung der Muskelfasern vorhanden, dass dieselben nur durch sehr starke Eosinfärbung noch als solche erkennbar sind. Aber auch da, wo das Interstitium nichts Besonderes bietet, sind, wenn auch seltener, diese stark atrophischen, nicht mehr quergestreiften Muskelfasern anzutreffen, deren Dicke 3—10 Mikra beträgt. Eine Vermehrung der Muskelkerne kann nicht constatirt werden; nur in der Umgebung des durch den Paquelin gesetzten Defects sind die Kerne deutlich vermehrt. Zwischen den Muskelfasern findet sich im grossen Ganzen normales Bindegewebe. Lücken, die auf eine Verfettung schliessen lassen könnten, sind nirgends nachweisbar. Das interstitielle Gewebe scheint, wie Vergleiche mit normalen Zungenpräparaten ergeben haben, vermindert, sehr kernarm; nur gegen die Submucosa hin und an einigen wenigen Stellen in den mittleren Partien der Zunge ist es vermehrt und hat eine mehr hyaline Beschaffenheit angenommen. An den Gefässen ist nichts Besonderes zu bemerken, ausser dass sie in der Gegend der Narbe etwas vermehrt sind.

Aus dieser Schilderung ergiebt sich, dass der Befund im Wesentlichen dem gleichkommt, wie er bei der wahren Hypertrophie der Muskulatur angegeben wird. Die an einzelnen Stellen vorhandene Bindegewebswucherung spielt eine so untergeordnete Rolle, dass die Möglichkeit einer Pseudohypertrophie ausgeschlossen werden kann, zumal auch andere Kriterien dieser Erkrankung, wie Kernvermehrung oder Fettentwickelung im Bindegewebe, fehlen. Die Deutung der zuweilen vorhandenen atrophischen Muskelfasern ist schwieriger. Ebenso wenig ist eine hinreichende Erklärung für die stärkeren, wenn auch in den normalen Grenzen sich bewegenden Schwankungen der Fasern möglich. Es wäre denkbar, dass die Atrophie auf die gleichen uns noch unbekannten Ursachen, welche die Hypertrophie bedingt haben, zurückzuführen ist. Diese Annahme ist deshalb noch die wahrscheinlichste, weil an den atrophischen Muskelfasern, die von den hypertrophischen umgeben sind, weder Zeichen primärer Erkrankung (Vakuolenbildung, Zerfall, Vermehrung der Muskelkerne u. s. w.) noch solche einer Schädigung durch die Umgebung (Binde- oder Fettgewebsentwickelung) nachweisbar sind.

Was nun die Anomalie am Dickdarm anlangt, so sei zuerst der Situs der Baucheingeweide (s. Zeichnung S. 449) nach Eröffnung der Leibeshöhle erwähnt.

Die sehr grosse Leber überragt den Rippenrand rechts um zwei Querfinger und reicht besonders nach links weiter als gewöhnlich. Der Blinddarm mit dem nicht verlängerten Wurmfortsatz findet sich hinter dem rechten Leberrand und wird von demselben vollständig gedeckt. Der weitere Verlauf des Dickdarms ist der, dass ein dem Colon ascendens entsprechender Theil nach unten zieht, dann eine Schlinge bildet und parallel dem ersten Schenkel wieder nach oben verläuft. Ein Theil dieses aufsteigenden Schenkels ist schon mit dem grossen Netz (in

der Zeichnung der besseren Uebersicht halber weggelassen) verwachsen, muss also als der Anfang des Colon transversum gedeutet werden. Hierauf macht der Dickdarm einen nach oben concaven Bogen, so dass die Flexura coli sinistra an richtiger Stelle sitzt. Am Colon descendens ist nichts Besonderes zu bemerken, das S romanum dagegen ist ganz bedeutend verlängert, und seine Schleife kommt in die Ileo-coecalgegend zu liegen. Während der Dickdarm eines gleichaltrigen Kindes etwa 50 cm beträgt, misst hier derselbe 70 cm, obgleich er noch durch die Alkoholeinwirkung geschrumpft ist. Das vollkommen frei bewegliche Coecum besitzt ein Mesenterium von 13 cm Länge, die Länge des Mesenteriums beträgt am Colon transversum nur 5½ cm und am S romanum 11 cm. Der als Colon ascendens aufzufassende Theil ist ebenfalls durch ein ganz freies Mesocolon ausgezeichnet, sodass das ganze Dickdarmgekröse bis auf eine Fixation der linken Flexur und des Colon descendens keine Verwachsung mit dem parietalen Blatt des Peritoneum aufweist.

Dieser merkwürdige Befund findet durch die Entwicklungsgeschichte seine Aufklärung. Bekanntlich liegt im dritten embryonalen Monat das Coecum, das schon einen Wurmfortsatz erkennen lässt, rechts oben unter der Leber. Am Dickdarm ist dann schon das Coecum, das Colon transversum und descendens unterscheidbar. In diese Zeit fällt erst der Beginn der Entwicklung des Colon ascendens, wodurch das Coecum allmählich nach abwärts rückt. Vom 4. Monat an, also erst später, treten Verwachsungen zwischen Mesocolon und dem Bauchfell der Rumpfwand ein; es ist also natürlich, dass mit dem Ausbleiben des Hinabrückens des Blinddarms auch die Verklebung des Mesocoecums mit dem parietalen Blatt des Mesenteriums verhindert wird, und das Colon ascendens, das sich nach unten entwickeln muss, keine Verbindung mit der hintern Rumpfwand eingehen kann.

Diese Entwicklungshemmung ist, wie schon kurz erwähnt, mit einem gesteigerten Längenwachsthum des ganzen Dickdarms verbunden, welches am stärksten am S romanum zum Ausdruck kommt.

Die Idee, dass im vorliegenden Fall die Makroglossie und die Hemmungsbildung des Darms einen inneren, ursächlichen Zusammenhang hat, liegt sehr nahe, aber ebenso dunkel wie in den anderen Fällen von Makroglossie ist auch hier das ursächliche Moment dieser beiden Anomalien. Beide Affectionen sind durch ihren Sitz ausgezeichnet, indem sie Theile des Intestinaltractus betroffen haben, was auch für den inneren Zusammenhang der beiden Missbildungen spricht.

Es muss späteren Untersuchungen vorbehalten bleiben, in dieses Dunkel der Missbildungen Klarheit zu bringen, trotzdem ist man, wenn auch nicht in ätiologischer, so doch in diagnostischer Beziehung um einen Schritt weiter gekommen. Betrachten wir die ganze Lehre von der Makroglossie, so muss man doch erklären, dass die auf Blut- oder Lymph-

gefässerweiterung resp. Neubildung beruhenden Formen ein ganz anderes klinisches Bild zeigen, wie die muskulären. Erstere sind durch ein viel intensiveres Wachsthum ausgezeichnet, die congenitale Anlage ist nicht so hervorstechend; in Folge seiner stärkeren Vergrösserung wird das Organ in seiner Beweglichkeit einerseits gehemmt, andrerseits giebt es zu ausgeprägteren, secundären Veränderungen am Unterkiefer und an den Zähnen Veranlassung. Die Papillen sind vergrössert, überhaupt bietet die Oberfläche der Zunge durch Epithelverdickung, Schleimhautdefecte und entzündliche Affectionen ein verändertes Aussehen. Das Organ hängt also als eine blaurothe, unbewegliche und unförmige Masse zum Munde heraus. Weniger wichtig ist differentialdiagnostisch die Compressibilität des Organs, da dieselbe einerseits bei den durch Gefässveränderungen bedingten Formen fehlen, andererseits in geringem Maass bei der muskulären Makroglossie ausgeprägt sein kann.

Bei der hypertrophischen Form dagegen dürfte der Nachweis der congenitalen Anlage wohl stets möglich sein. Auch im Wachsthum zeigt sie deutliche Verschiedenheiten von der gewöhnlichen Makroglossie. Während man bei dieser nicht selten ein in unregelmässigen Intervallen, unter entzündlichen Erscheinungen auftretendes Anschwellen der Zunge zu beobachten Gelegenheit hat (Billroth [80a], Maas Fall III etc. [106]), bleibt die Erkrankung bei der muskulären Makroglossie nach der Geburt des damit behafteten Individuums manchmal stationär oder macht nur sehr langsame Fortschritte. Die Beweglichkeit der Zunge leidet selten unter der Vergrösserung, ebenso wenig die von dem Organ zum Theil abhängigen Functionen, wie Saugen oder Sprechen. Die Oberfläche ist glatt und unterscheidet sich durch nichts von der einer normalen Zunge. Was aber differentialdiagnostisch von ganz besonderer Wichtigkeit erscheint, das sind die Combinationen der muskulären Makroglossie mit anderen Erkrankungen, wie congenitaler Rachitis, Kretinismus, allgemeiner Muskelhypertrophie und Anomalien am Darmtractus.

Es bleibt mir zum Schluss noch die angenehme Pflicht, Herrn Professor v. Ranke für die gütige Ueberlassung des vorliegenden Falles, Herrn Obermedicinalrath Professor Bollinger für die Einräumung des Arbeitsplatzes im pathologischen Institut und Herrn Dr. Schmaus für die freundliche Unterstützung bei der mikroskopischen Bearbeitung dieses Themas meinen allerbesten Dank auszusprechen.

Literatur.

Bis zum Jahre 1845 verweise ich auf: de Leuw (De Makroglossa seu linguae Prolapsu, Diss. inaug. Berolini 1845), welcher 69 Fälle sammelte.

a) Beobachtungen, die bei de Leuw nicht erwähnt sind:

70) Vito Friderici, Gazet. med. di Milano II. Nr. 30.
71) Leber, Med.-chirurg. Zeitung, vol. XXXI.
72) Van Oye und Van Biervliet, Annales de la Soc. des sciences naturelles de Bruges T. V.
73) F. Reiche, Rust's Magazin Bd. 46. H. 1. 1836. Ferner Schmidts.
74) Ruhbaum, Arch. générales de médecine 4e serie t. II, p. 95. 1843.
75) Studensky, Diss. inaug.: „de quadam infant. neonat. abnorm. adhuc nondum observata". Berolin. 1834.

b) Autoren, die nach dem Jahre 1845 über denselben Gegenstand berichtet haben:

76) Adelmann, Günsburg's Zeitschrift N. F. I. 1859. S. 34.
77) Arnstein, Virchow's Archiv 54. Bd. 1872. S. 319.
78) Baginsky, Henoch's Festschrift 1890. S. 514.
79a) Bardeleben, Charité-Annalen I. Jahrg. 1874.
79b) —, Lehrbuch der Chirurgie VIII. Aufl. III. Bd. S. 336.
80a) Billroth, Beiträge zur pathol. Histologie 1858. S. 218.
80b) —, Chirurg. Klinik, Wien 1868, S. 32.
81) Bruck, Deutsche med. Wochenschr. 1889. S. 514.
82) Buhl, Klinik der Geburtskunde, Leipzig 1861. S. 323.
83) Busch, Chirurgische Beobachtungen, 1854. S. 35.
84) Dahl, Nord. med. ark. N. F. III, 1. Nr. 2. 1893.
85) Delarney, Zeitschrift f. d. gesammte Medicin v. T. L. O. Oppenheim. Vol. 43. 1850. S. 361.
86) Eickenbusch, Beiträge zur klinischen Chirurgie XI. Bd. 1894. S. 273.
87) Fehleisen, Berliner klin. Wochenschrift 1887. Nr. 50.
88) Felsenthal, Archiv f. Kinderheilkunde XIV. Bd. 1, 2. 1891. S. 9.
89) Fürst, Arch. für Kinderheilkunde XIV. Bd. 6. 1892.
90) Gayraud, Étude sur le prolongement hypertrophique de la langue 1865.
91) Gies, Langenbeck's Archiv XV. Bd. 1873.
92) Giorgiewicz, Langenbeck's Arch. XII.
93) Guerlain, Centralblatt für Chirurgie 1883.
94) Günther, Schmidt's Jahrbb. C. S. 56 (cf. auch Just 99a).
95) Gurlt, Langenbeck's Archiv VIII. S. 467.
96) Helferich, Centralblatt für Chirurgie Nr. 38. 1879.
97) Hodgson, Medico-Chirurgical Transactions 1853. Bd. 36. p. 129.
98) Humphry, Medico-Chirurgical Transactions 1853. Bd. 36. p. 113. (Hier sind 24 Autoren erwähnt, die zum Theil ebenfalls bei de Leuw fehlen: Bierken, Channy, Cooper, Crosse, Edhold, Federici, Fréteau, Harris, Klein, Lassus, Leber, Liston, Louis, Mirault, Mussey, Nevermann, Newmann, Percy, Pimpernell, Rudtorff, Ruhbaum, Siebold, Syme, Wells).
99a) Just, De variis linguam removendi methodis. Diss. inaug. Lipsiae 1859.
99b) —, Oesterr. Zeitschrift f. pr. Heilkunde 1861.
100) Keller, Diss. inaug. Würzburg 1857.
101) Lambl, Aus dem Franz-Joseph-Kinderspital in Prag 1860. S. 154.
102) Landerer, v. Esmarch's Festschrift 1893. S. 119.

103) Langenbeck, Medic. Central-Zeitung 9. 1858.
104) Liston (cf. Humphry [98] und Textor [121]).
105) Lücke. Handb. der allgem. und spec. Chirurgie von Pitha und Billroth 1869. II. Bd. 1. Abth. S. 267.
106) Maas, Langenbeck's Archiv XIII.
107) Maiconneuve, Des tumeurs de la langue. Paris 1848.
108) M. W. Meyer, Journal für Kinderkrankheiten Sept. u. Oct. 1849.
109) Möller, Deutsche Klinik 1851, Nr. 26.
110) Morrogh, Gaz. hebd. V. 7. 1858.
111) Niemeyer, Langenbeck's Archiv XIII.
112) Paget, Lancet 1864. Vol. I. p. 436.
113) Paster, Jahrbuch f. Kinderheilkunde 1882.
114) Pasturel, Gaz. des hôpitaux 1863. p. 428.
115) Périer, Bull. de la Société de Chir. VIII. 29. Nov. p. 776.
116) J. L. Reverdin et Bruscarlet, Makrogl. par angiom sanguin. Revue de la Suisse Nr. 11.
117) Rotinianz, Quaedam de prolapsu linguae. Diss. inaug. Dorpat 1855.
118) Sédillot, Gaz. des hôpitaux 1854. Nr. 26, p. 102.
119a) Syme (cf. Humphry [98]).
119b) —, Verhandlgn. d. Würzburger Gesellsch. VI. Bd. 1856. S. 79. (cf. Textor [121]).
119c) —, Edinb. med. Journ, Juni 1857.
120) Teale, Medico-chirurgical Transactions 36. Bd. 1853. p. 133.
121) v. Textor, Verhandlgn. d. Würzburger Gesellsch. VI. Bd. 1856. Heft 1, S. 79.
122) Valenta, Oesterr. Jahrb. f. Pädiatrik II. Bd. 1871. t. 1.
123a) Virchow, sein Archiv VII. B. 1854. S. 130.
123b) —, Die krankhaften Geschwülste 1868. Bd. III.
124a) Volkmann, Henle und Pfeufer's Zeitschrift N. F. VIII. 1857. S. 333.
124b) —, Beiträge zur Chirurgie, Leipzig 1875,
124c) —, Handb. von Pitha und Billroth II. Bd. II. Abth. 1. Hälfte. 1882.
125) Wagner, Verhandlg. der Gesellsch. f. Geburtshülfe zu Berlin VI. 1852.
126) Weber, Virchow's Archiv VII. Bd. 1854. S. 115.
127) Wegner, Langenbeck's Archiv XX. Bd. 4. Heft. S. 641.
128) Weisser, De linguae struct. patholog. Diss. inaug. Berlin 1858.
129) Weizsäcker, Centralblatt für Chirurgie 1883.
130) Winiwarter, Langenbeck's Archiv XVI. Bd. 1874.